

Mastoidectomia canal wall up - Factores preditivos de recidiva

Canal wall-up mastoidectomy - Predictive factors of recurrence

Sonia Pereira • Rudolfo Montemor • José Araújo Martins • Sara Baptista • Ezequiel Barros

RESUMO

A mastoidectomia canal wall-up tem ganho um papel preponderante no tratamento do colesteatoma. No entanto, a significativa taxa de recidiva da doença mantém a escolha do tratamento controversa e difícil.

No intuito de analisar a taxa de sucesso das timpanomastoidectomias efectuadas no Serviço de Otorrinolaringologia do Hospital São José por colesteatoma, avaliar eventuais factores preditivos de recidiva e verificar a validade da tomografia computadorizada de ouvidos no estudo desta patologia, procedeu-se a um estudo retrospectivo dos doentes submetidos a cirurgia entre 2005 e 2009.

Identificaram-se factores associados frequentemente a recidiva, nomeadamente o envolvimento do seio timpânico, a erosão do scutum e o carácter invasivo da doença inicial. A tomografia computadorizada apresentou uma validade limitada no diagnóstico e estudo da doença, especialmente na avaliação pós-cirúrgica dos doentes.

Na ausência de outros meios complementares de diagnóstico mais avançados, advoga-se a importância do second look como meio de controlo mais fiável da recidiva.

Palavras-chave: colesteatoma, mastoidectomia, canal wall-up; canal wall-down, recidiva, tomografia computadorizada, second look.

ABSTRACT

Canal wall-up tympanoplasty is increasing its popularity as the preferred treatment for cholesteatoma. Nevertheless, the significant recurrence rate of this disease turns the choice for surgical treatment controversial and difficult.

Aiming to analyze tympanomastoidectomy success rate in Hospital São José's Otolaryngology Department, to establish eventual predictive factors for failure and to evaluate the computed tomography scan's value in the study of this pathology, we present a retrospective study since 2005 to 2009.

Some factors were identified as related to failure, such as the presence of cholesteatoma in the sinus tympani, the scutum erosion and the large extension of initial disease. The computed tomography scan presented a limited value in the diagnosis and evaluation of the disease, especially in post-operative patients.

In the absence of more accurate diagnostic procedures, we recommend the second look surgery as the most precise instrument in controlling cholesteatoma's recurrence.

Keywords: cholesteatoma, canal wall-up; canal wall-down; mastoidectomy, recurrence, computed tomography scan, second look surgery.

INTRODUÇÃO

A otite média crónica colesteatomatosa é uma situação patológica do ouvido médio, definida pela presença de epitélio estratificado queratinizado no interior da caixa do tímpano, dotado de capacidade descamativa, migrativa e erosiva. Apesar dos avanços médico-cirúrgicos e das técnicas de imagem, esta entidade permanece um desafio da Otorrinolaringologia, pelo 1) potencial de invasão e destruição de estruturas nobres no osso temporal e base do crâneo (associadas a complicações sérias, com morbidade e mortalidade significativas); 2) dificuldade da abordagem e exérese cirúrgica; e 3) elevada taxa de recidiva, muitas vezes a longo prazo (entre 8 a 12 anos, ou mais)^{1,2}.

Descrita pela primeira vez em 1829 por Cruveilhier², a otite média crónica colesteatomatosa foi abordada cirurgicamente ao longo da primeira metade do século XX por uma técnica aberta, com exenteração das células mastoideias e rebatimento da parede posterior do canal auditivo externo (canal wall-down), de forma a facilitar o arejamento da cavidade neoformada, assim como o seu controlo visual directo². Em meados do século XX, uma

Sonia Pereira

Interno do Internato Complementar de Otorrinolaringologia do Centro Hospitalar de Lisboa Central – Hospital de São José

Rudolfo Montemor

Interno do Internato Complementar de Otorrinolaringologia do Centro Hospitalar de Lisboa Central – Hospital de São José

José Araújo Martins

Interno do Internato Complementar de Otorrinolaringologia do Centro Hospitalar de Lisboa Central – Hospital de São José

Sara Baptista

Assistente Hospitalar do Serviço de ORL do Centro Hospitalar de Lisboa Central – Hospital de São José

Ezequiel Barros

Chefe de Serviço do Serviço de ORL do Centro Hospitalar de Lisboa Central – Hospital de São José

Correspondência:

Sonia Pereira
Rua da Eira, n.º 6 R/C Esq Algés de Cima, 1495-231 Algés
sonia.lopes.pereira@gmail.com

Trabalho apresentado no 58º Congresso Nacional da Sociedade Portuguesa de ORL e Cirurgia Cérvico-Facial

nova técnica cirúrgica do colesteatoma foi descrita, pelo William e Howard House's Otological Medical Group, em que a abordagem ao ouvido médio era feita através do recesso facial e sem rebatimento da parede posterior do canal auditivo externo². Esta técnica fechada (canal *wall-up*), tinha a vantagem de manter a estrutura anatómica basal do osso temporal, sendo por isso mais funcional, em termos fisiológicos e audiométricos. No entanto, sendo menos agressiva e dificultando a completa visualização da caixa e da extensão da patologia, este procedimento também se associa a maior risco de recidiva, necessitando muitas vezes de uma timpanomastoidectomia de revisão (o chamado *second look*) nos 6 a 12 meses subsequentes, de forma a identificar e remover precocemente pérolas de colesteatoma residuais ou recorrentes.

A tendência da Medicina actual para optar por procedimentos mais conservadores no tratamento das diversas patologias, tem ditado o ganho de preponderância da mastoidectomia canal *wall-up* no tratamento da otite média crónica colesteatomatosa, com vantagens para o doente cumpridor e assíduo. No entanto, a significativa taxa de recidiva da doença, apesar de uma técnica cirúrgica adequada e de um apertado seguimento em consulta, mantém o tratamento desta patologia controverso e difícil, não se tendo identificado, até à data e de forma consistente, factores preditivos de recorrência.

No intuito de rever procedimentos e boas práticas médico-cirúrgicas, assim como identificar a existência de eventuais factores preditivos de recidiva e verificar o valor preditivo da tomografia computadorizada dos ouvidos na previsão do envolvimento do osso temporal por colesteatoma, procedeu-se a um estudo retrospectivo dos doentes submetidos a timpanomastoidectomia para tratamento desta patologia no Serviço de Otorrinolaringologia (ORL) do Hospital de São José ao longo de cinco anos, com particular destaque nos doentes que efectuaram cirurgia de revisão no osso temporal.

MATERIAL E MÉTODOS

Efectuou-se um estudo retrospectivo observacional analítico dos processos dos doentes seguidos na consulta de ORL e sujeitos a timpanomastoidectomia por colesteatoma de Janeiro de 2005 a Dezembro de 2009, seleccionados por pesquisa dos seguintes códigos Grupos de Diagnóstico Homogéneos (GDH): 3821 (otite média crónica supurativa tubo-timpânica), 3822 (otite média crónica supurativa ático-antral), 3823 (otite média crónica supurativa inespecífica); 3853 (otite média crónica colesteatomatosa inespecífica), 38531 (otite média crónica colesteatomatosa atical), 38532 (otite média crónica colesteatomatosa do ouvido médio), 38533 (otite média crónica colesteatomatosa do ouvido médio e mastóide), 38535 (otite média crónica colesteatomatosa difusa); 2041 (mastoidectomia simples), 2042 (mastoidectomia radical), 2049 (outras mastoidectomias – incluindo mastoidectomia radical modificada).

Procedeu-se à avaliação das variáveis demográficas, exames complementares de diagnóstico efectuados (nomeadamente exames audiométricos e imagiológicos, com maior relevo para a tomografia computadorizada dos ouvidos), técnica cirúrgica efectuada e evolução após a cirurgia. Foram definidos e caracterizados dois subgrupos, com base no seguimento e sucesso cirúrgico destes doentes – os que aparentemente não recidivaram, e os que o fizeram, tendo sido confirmado na cirurgia de revisão (“Recidiva”).

Foram excluídos os doentes com otite média crónica colesteatomatosa que, por motivos de saúde, recusa ou outros, não foram submetidos a cirurgia, bem como os que não tiveram um seguimento mínimo de um ano em consulta após realização da cirurgia.

RESULTADOS

Observaram-se processos de 119 doentes, dos quais 66 (55,5%) do sexo masculino e 53 (44,5%) do sexo feminino, submetidos a cirurgia entre os 10 e os 81 anos, com idade média de 44,4 anos (desvio padrão 14,7) (Quadro 1 e Figura 1).

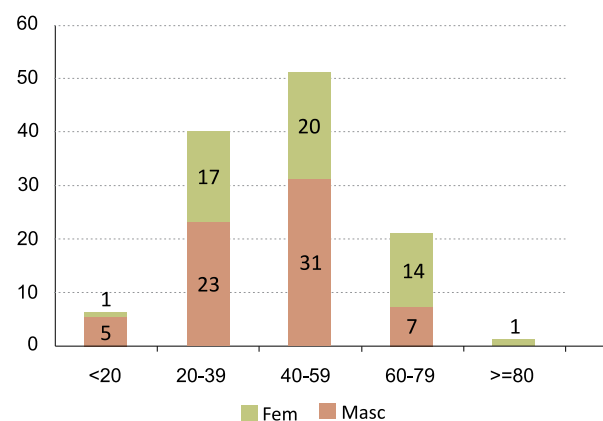
QUADRO 1

Caracterização demográfica dos doentes

	Sexo (%)		Idade (anos)		
	Masc	Fem	Média	Desvio Padrão	Mediana
Total (n=119)	55,9	44,5	44,4	14,7	44
“Recidiva” (n=18)	50,0	50,0	39,2	14,9	44

FIGURA 1

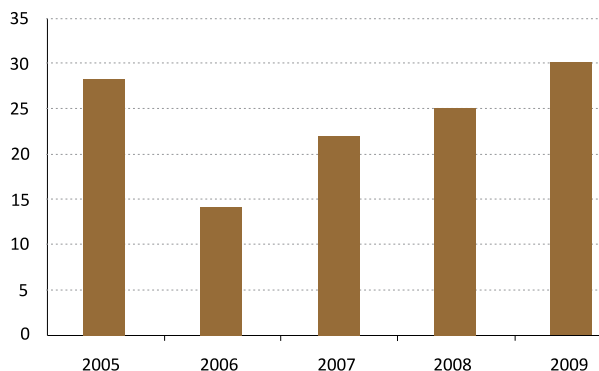
Distribuição dos doentes submetidos a cirurgia por colesteatoma de acordo com sexo e idade (frequência absoluta – FA). N = 119



Ao longo do estudo, verificou-se uma incidência média de 23,8 cirurgias por colesteatoma por ano, com uma tendência crescente nos últimos anos (Figura 2). O lado afectado não variou significativamente entre os doentes,

FIGURA 2

Número de doentes submetidos a cirurgia por colesteatoma no Hospital de São José ao longo dos anos (FA).



com uma ligeira preponderância à direita (47,9% versus 46,2% à esquerda e 5,9% bilateralmente). No total, 20 doentes (16,8%) já haviam sido submetidos a pelo menos uma cirurgia otológica homolateral por colesteatoma noutra estabelecimento de saúde.

Além da anamnese e exame objectivo completo, todos os doentes foram submetidos a exames audiométricos e de imagem – tomografia computadorizada dos ouvidos na maioria dos casos. Cinco doentes (4,2%) foram ainda submetidos a ressonância magnética dos ouvidos, para avaliação de complicações intra ou extra-temporais.

Em termos imagiológicos, foram encontrados 96 relatórios e/ou imagens de tomografia computadorizada nos 119 processos consultados (81%). Destas, 82 (85,4%) descreviam a presença provável de uma otite média crónica colesteatomatosa, enquanto 14 (14,6%) demonstravam a existência de uma otite média crónica simples. Das 82 tomografias computadorizadas que apontaram para a existência de um colesteatoma, 41 (50%) identificaram-no predominantemente no ático, 38 (46,3%) no antro (com extensão variável à mastóide e aos diferentes compartimentos do ouvido médio) e 3 (3,7%) no seio timpânico. A erosão do *scutum* e a erosão ossicular – parcial ou total – foram identificadas em 37,8% e 61% dos doentes, respectivamente.

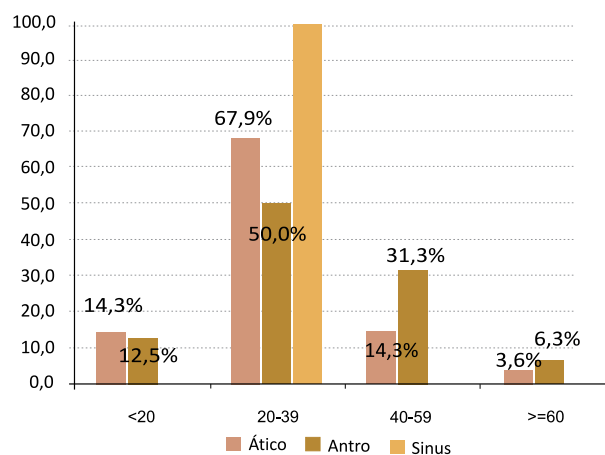
A tomografia computadorizada identificou ainda complicações relacionadas com a extensão do colesteatoma – nomeadamente a erosão do tégmen, dos canais semicirculares (mais frequentemente o externo) ou do canal de Falópio (mais frequentemente a 2ª porção) – em 67,1% dos casos (55 alterações em 42 tomografias). A complicação mais frequente foi a erosão do tégmen (presente em 54,5% dos casos), seguida da erosão dos canais semicirculares (27,3%). A erosão do canal de Falópio só foi identificada em 10,9% dos doentes. Outras complicações identificadas (7,27%) consistiram em três doentes com erosão do pavimento da mastóide (associada a erosão da dura da fossa posterior e fístula de líquido em dois deles, ou a erosão do vestíbulo e fundo do canal auditivo interno num terceiro) e num doente com trombose do seio lateral. Estes doentes requereram uma abordagem cirúrgica conjunta com a Neurocirurgia, pelo

que não serão alvo de estudo neste trabalho.

Em termos audiométricos, verificou-se a existência de um Rinne médio de 32dB antes da cirurgia, embora existissem diferenças significativas de acordo com o tipo de colesteatoma identificado na tomografia computadorizada (figura 3). Assim, os doentes em que se identificou a presença de colesteatoma no seio timpânico primariamente apresentavam menor gap aero-ósseo (com uma média de 21,7dB iniciais); por oposição aos doentes com colesteatoma predominantemente antral, com maiores valores de gap (média de 33,7dB) e maior percentagem de doentes com Rinne superior a 40 e 60 dB (versus os 30dB médios de gap e o maior número de doentes com Rinne inferior a 40dB nos doentes com colesteatoma atical).

FIGURA 3

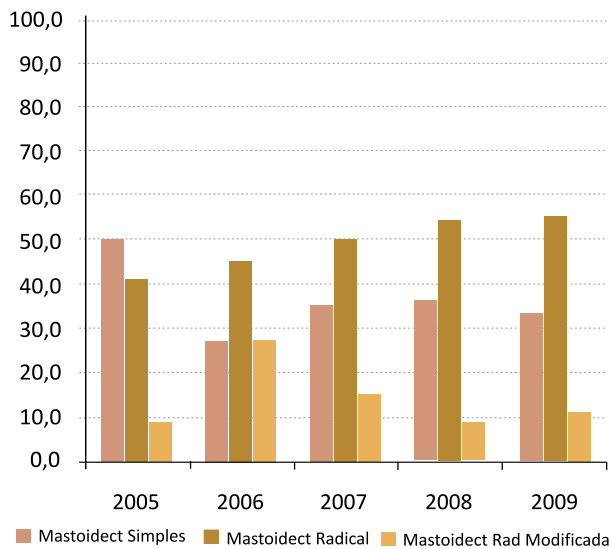
Rinne audiométrico médio inicial, de acordo com a localização do colesteatoma no ouvido médio (FR). N = 82.



Relativamente aos procedimentos cirúrgicos efectuados, a maioria dos doentes (59,8%) foi submetida a uma técnica aberta, especialmente a mastoidectomia radical (47% versus 12,8% radical modificada). Esta preponderância foi notória a partir de 2006, mantendo uma tendência crescente ao longo dos anos em estudo (figura 4).

A idade média dos doentes aquando da cirurgia não variou significativamente dentro da técnica aberta ou fechada (quadro II). No entanto, verificaram-se diferenças na escolha da técnica cirúrgica usada, de acordo com a idade dos doentes. Assim, e apesar da ligeira preponderância de timpanomastoidectomias canal *wall-down* em quase todas as faixas etárias (à excepção dos doentes com menos de 20 anos e daqueles com mais de 80 anos), identificou-se uma maior percentagem de timpanomastoidectomias canal *wall-up* nos grupos etários mais jovens e com tendência decrescente com o aumento da idade, por oposição à tendência crescente das técnicas abertas nas faixas etárias mais velhas (figura 5). Outra diferença evidente residiu nos 20 doentes que já tinham sido submetidos a uma intervenção cirúrgica otológica homolateral por colesteatoma noutra

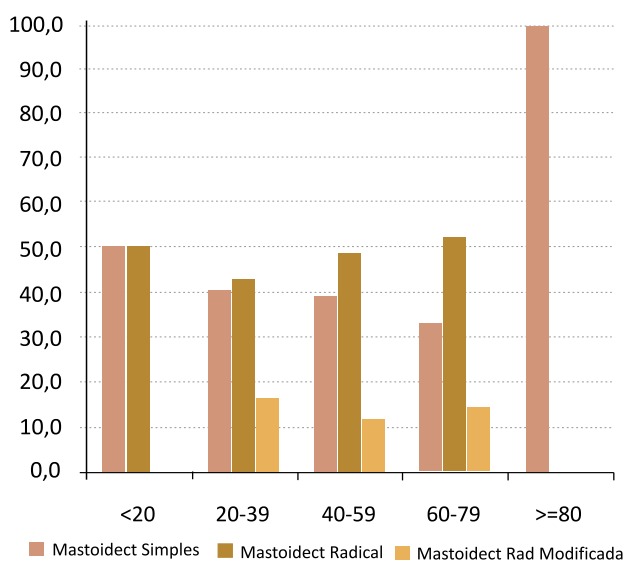
FIGURA 4
Distribuição das cirurgias efectuadas por colesteatoma por ano (FR). *Mastoidect* – mastoidectomia. N = 116.



QUADRO 2
Caracterização demográfica dos doentes, de acordo com a técnica cirurgia efectuada.

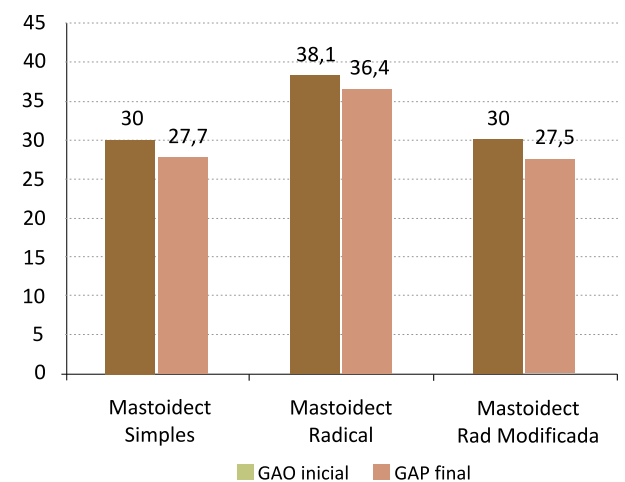
	Idade (anos)	
	Média	Desv Padrão
Mastoidectomia Simples (n=46)	43,7	16,5
Mastoidectomia Radical (n=55)	45,5	13,8
Mastoidectomia Radical Modificada (n=15)	45,3	13,8

FIGURA 5
Distribuição das cirurgias efectuadas por colesteatoma, de acordo com a idade dos doentes (FR). *Mastoidect* – mastoidectomia. N = 116



estabelecimento de saúde e eram acompanhados na consulta de ORL do nosso Hospital por recidiva. Apesar da média de idades aquando da cirurgia não ser significativamente diferente dos restantes doentes (46,7 anos, com desvio padrão 13,5), estes foram submetidos a técnica aberta em 95% dos casos (19 doentes, em 18 dos quais se efectuou timpanomastoidectomia radical). Em termos audiométricos, o resultado funcional após a cirurgia foi uma diminuição média do gap aero-ósseo em 2,3dB, com um gap final de cerca de 30dB. Conseguiu-se uma diminuição do gap para 20dB ou menos em 26,1% dos doentes, especialmente nos doentes submetidos a timpanomastoidectomia simples (38,5% dos casos) ou radical modificada (50% dos casos). No entanto, os resultados finais foram muito semelhantes, tanto nas técnicas abertas como fechada, com uma diminuição média do Rinne em 2,1 e 2,5dB nas timpanomastoidectomias radicais e radicais modificadas respectivamente, e 2,3dB nas timpanomastoidectomias simples (figura 6). De notar ainda a semelhança dos gap aero-ósseos médios iniciais nos três grupos de doentes (entre a 38dB), com uma variação inferior a 10 dB.

FIGURA 6
Evolução dos gap aero-ósseos antes e após cirurgia por colesteatoma, de acordo com a técnica efectuada (FA). GAO – gap aero-ósseo. (N = 50)



Ao comparar os relatórios das tomografias computadorizadas de ouvido efectuadas antes das cirurgias e os achados intra-operatórios, verificou-se que, em termos de identificação da presença de colesteatoma no ouvido médio, este exame apresentou boa sensibilidade e especificidade (respectivamente, 95,3% e 90,9%), que diminuíram, na identificação de complicações associadas à extensão da doença (quadro III).

Relativamente ao *follow-up* destes doentes, 78 (65,5%) doentes tiveram um seguimento em consulta de pelo menos um ano após a cirurgia, com uma média de 3,5 anos. Os doentes submetidos a cirurgias de revisão apresentaram em média um seguimento em consulta mais longo (5,7 anos versus 2,3 anos dos doentes

QUADRO 3

Validade da tomografia computadorizada de ouvidos no estudo da otite média crónica colesteatomatosa

FR (%)	Tomografia Computadorizada de Ouvidos		
	Primeira intervenção		Cirurgia de revisão
	Identificação Colesteatoma	Identificação Complicações	Identificação Colesteatoma
Sensibilidade	95,3	75,5	88,2
Especificidade	90,9	89,4	50
Valor Preditivo Positivo	98,8	88,1	83,3
Valor Preditivo Negativo	71,4	77,8	60

que não foram re-intervencionados). A avaliação dos doentes submetidos a cirurgia em 2005 (os que foram acompanhados por tempo mais prolongado no nosso estudo) demonstrou um decréscimo do seguimento com o passar dos anos, reduzindo-se para menos de metade ao fim de 5 anos (42,4%).

A evolução clínica destes doentes foi acompanhada com base nas queixas e exame objectivo, além da audiometria e imagiologia (tomografia computadorizada dos ouvidos, complementada com ressonância magnética, nos casos duvidosos). Não se registaram complicações pós-cirúrgicas.

Uma percentagem significativa de doentes (44,9% – n = 35) apresentou suspeita de recidiva, levantada maioritariamente por alterações clínicas (nomeadamente otorreia persistente, bolsa de retracção atical ou perfuração da membrana timpânica em 21 – 60% – dos doentes) e/ou, sobretudo, exames de imagem (tomografia computadorizada sugestiva em 24 dos doentes com suspeita de recidiva, e ressonância magnética positiva, em 3 doentes com tomografia duvidosa – total de 85,7% dos doentes com suspeita de recidiva). Em 3 doentes (8,6%) suspeitou-se de recidiva por apresentação de alterações audiométricas.

Dos 78 doentes acompanhados em consulta por mais de um ano, 24 (30,8%) foram submetidos a cirurgia de revisão, 4 (16,7%) dos quais apenas por *second look* (os restantes por suspeita de recidiva). A técnica aberta foi efectuada em 66,7% destes doentes, em especial a timpanomastoidectomia radical (58,4% versus 8,3% radical modificada). Dos doentes re-intervencionados, 18 (75%) apresentaram recidiva – um dos quais submetidos a *second look*, sem suspeita de doença (correspondente a 25% dos doentes nesta situação). 22,7% das tomografias computadorizadas efectuadas nos doentes submetidos a cirurgia de revisão falharam na identificação do colesteatoma ou da ausência do mesmo, demonstrando uma sensibilidade de 88,2% e especificidade de 50%, com valores preditivos positivo e negativo de, respectivamente, 83,3% e 60% (Quadro III). O estudo mais pormenorizado do subgrupo de doentes que apresentou recidiva na cirurgia de revisão permitiu verificar uma idade média de 39,2 anos, com ausência de preponderância de género (Quadro I). O lado

mais afectado foi o ouvido esquerdo (66,6%) e a re-intervenção cirúrgica ocorreu em média 4 anos após a primeira cirurgia (desvio padrão^{2,4}). A tomografia computadorizada inicial destes doentes demonstrou uma otite média crónica simples em 11,1% dos casos (2 doentes) e identificou mais frequentemente a presença de colesteatoma no ático (57,1%), seguido do seio timpânico (28,6%), nos restantes. 33,3% das tomografias iniciais apresentavam erosão do scutum, 53,3% erosão ossicular e 40% complicações, nomeadamente erosão do tégmen (26,7%), dos canais semicirculares (6,7%) e do canal de Falópio (6,7%).

Em termos da técnica cirúrgica efectuada na primeira intervenção, verificou-se que a maioria dos doentes que apresentaram recidiva na cirurgia de revisão tinha sido submetida a timpanomastoidectomia simples (66,7% versus 22,2% mastoidectomia radical e 11,1% radical modificada). Por oposição, efectuou-se uma maioria de técnicas abertas na cirurgia de revisão (83,3%, dos quais 86,7% timpanomastoidectomias radicais e 13,3% radicais modificadas).

Nestas cirurgias constatou-se a presença de colesteatoma residual e/ou recorrente mais frequentemente na caixa do tímpano, mais especificamente no antro, a nível do nicho da janela oval (38,5%). O seio timpânico e o ático albergavam também frequentemente pérolas de colesteatoma (23,1% em ambos os casos), seguidos pela mastóide (15,4%).

No *follow-up* destes doentes, verificou-se que apenas 2 foram submetidos a terceira cirurgia – um para tempo funcional, não se tendo constatado recidiva quatro anos após a mastoidectomia radical efectuada; e outro por recidiva de colesteatoma no seio timpânico (o que perfaz uma taxa de recidiva 5,6%). A ressonância magnética por difusão EPI efectuada um ano após a cirurgia não revelava recidiva.

DISCUSSÃO

A distribuição por idade e sexo dos nossos doentes permite aferir que se trata de uma população envelhecida, com predomínio da quarta e quinta décadas de vida. Verificou-se também um ligeiro predomínio do sexo masculino, concordante com a literatura³.

Atendendo à incidência anual de colesteatomas descrita

na literatura (9 casos por 100.000)⁴, à população Portuguesa actual (cerca de 10.000.000 de habitantes)⁵ e ao número de hospitais públicos e privados com valências cirúrgicas de ORL (perto de 50)⁶, o número médio anual de doentes submetidos a cirurgia por colesteatoma no nosso serviço é bastante significativo, o que pode ser explicado pela referenciação frequente destes doentes a um Hospital terciário por outros estabelecimentos de saúde.

O *gap* aero-ósseo médio inicial identificado nos nossos doentes foi semelhante ao da literatura^{3,7-10}, assim como as diferenças encontradas em termos audiométricos, de acordo com a localização do colesteatoma (com menores valores de *gap* no caso de localização no seio timpânico ou ático).

Ao contrário do descrito na literatura^{1,2,7-12}, a realização da técnica canal *wall-down* foi superior à da canal *wall-up* na nossa primeira abordagem aos doentes, e com uma tendência crescente ao longo dos anos. Tal facto explica-se provavelmente pelo 1) número significativo de doentes com antecedentes cirúrgicos otológicos por colesteatoma noutros estabelecimentos de saúde e que recorreram à nossa consulta por recidiva (16,8% de doentes); 2) tipo de população abrangida pela nossa área de referência (elevada prevalência de imigrantes, com baixo nível sócio-económico e educacional e baixa compliance com as consultas e tratamentos médicos); 3) elevado número de complicações / condições anatómicas desfavoráveis identificadas na tomografia computadorizada de ouvidos inicial (67,1% dos casos). Foi patente, no entanto, o maior número de cirurgias conservadoras (técnica fechada) efectuadas nas faixas etárias mais jovens, o que vai ao encontro à literatura publicada.

Em termos audiométricos, o resultado funcional pós-cirúrgico demonstrou uma reduzida diminuição do Rinne (2,3dB), embora com obtenção de *gap* aero-ósseos inferiores ou iguais a 30dB, o que se aproxima significativamente da literatura publicada⁷. Ao contrário do descrito na literatura⁷⁻¹¹, não se verificou diferença significativa nos *gap* aero-ósseos iniciais dos doentes submetidos a técnica fechada por comparação a técnica aberta, nem nos resultados audiométricos pós-cirúrgicos, à excepção do encerramento do Rinne para valores iguais ou inferiores a 20dB, apenas conseguido na timpanomastoidectomia simples ou radical modificada (associada a ossiculoplastia). Da mesma forma, a localização inicial do colesteatoma não pareceu influenciar de maneira relevante o encerramento do Rinne. Os resultados aparentemente “pobres” poderão ser explicados pela elevada proporção de doentes com erosão ossicular (em particular, do estribo) e preenchimento da janela oval por colesteatoma, conforme identificado nas tomografias iniciais, com influência no resultado audiométrico pós-cirúrgico¹. De referir, no entanto, que, decorrente da limitação deste estudo à pesquisa de dados em processos antigos (com perda de informação relativa a audiometria pós-cirúrgica),

o número de doentes a que se reportam estes resultados é pequeno e provavelmente pouco representativo da população estudada.

Relativamente à validade da tomografia computadorizada de ouvidos no diagnóstico e avaliação da otite média crónica colesteatomatosa, verificou-se que, apesar da aparente boa sensibilidade e especificidade deste exame na identificação da doença, este não se adequa eficazmente ao estudo da extensão e complicações do colesteatoma, revelando uma baixa sensibilidade (75,5%) e, logo, uma percentagem significativa de falsos negativos. Verificou-se ainda que este meio complementar de diagnóstico perde utilidade na avaliação de doentes já intervencionados (já que a sensibilidade e, especialmente, a especificidade reduzem-se de maneira importante, condicionando, por um lado, muitos falsos positivos – i.e., interpretação de preenchimento da cavidade por tecido de granulação como recidiva de colesteatoma, p.e. – e, por outro e mais grave, um aumento de falsos negativos – doentes com recidiva interpretados como saudáveis do ponto de vista da imagiologia otológica). De referir que parte deste problema pode ser explicado pela variabilidade de interpretação deste exame, condicionada pela 1) existência de diferentes imagiologistas, 2) realização da tomografia noutros centros imagiológicos, ou 3) alteração das estruturas do osso temporal por vezes pouco nítida e variável.

Em relação ao seguimento dos doentes, verificou-se que houve uma perda significativa de doentes na consulta (35,4%) um ano após a primeira cirurgia – e com tendência para duplicar após 5 anos - o que vai ao encontro à literatura publicada¹. Verificou-se também suspeita (clínica e/ou imagiológica) de recidiva em 44,9% dos doentes, tendo-se confirmado intra-operatoriamente em 23,1% dos doentes seguidos na consulta - percentagem inferior à descrita na literatura^{1,9,12-14}. Dos doentes submetidos a cirurgia de revisão, apenas 16,7% foram-no por *second look* (e não por suspeita de recidiva), o que se pode explicar pela elevada proporção de timpanomastoidectomias canal *wall-down* (com melhor controlo clínico directo pós-cirúrgico) efectuadas no primeiro tempo.

Ao contrário da literatura¹¹, não se verificou preponderância do género masculino nos doentes que apresentaram recidiva. Imagiologicamente, a presença de colesteatoma no ático e seio timpânico, assim como a erosão do scutum e a presença de complicações (extensão do colesteatoma para o tégmen, canais semicirculares e canal de Falópio) na tomografia computadorizada inicial foram as alterações que se associaram mais frequentemente à recidiva do colesteatoma. Outro factor importante na recidiva foi a realização de técnica fechada no primeiro tempo. Intra-operatoriamente, verificou-se que a recidiva era mais frequente a nível do nicho da janela oval, seguida do seio timpânico e ático.

CONCLUSÃO

Ao longo deste trabalho, verificou-se uma significativa taxa de recidiva, apesar da elevada proporção de timpanomastoidectomias canal *wall-down* efectuadas na primeira abordagem cirúrgica. Para além da realização de técnica cirúrgica fechada, os factores que mais frequentemente se associaram à recidiva da otite média crónica colesteatomatosa foram a presença inicial de colesteatoma no ático e seio timpânico, assim como a erosão do scutum e o carácter invasivo da doença primitiva (com extensão até ao tegmen, canais semicirculares e Falópio).

A validade da tomografia computadorizada de ouvidos no diagnóstico e estudo da otite média crónica colesteatomatosa apresenta um valor limitado, especialmente na avaliação pós-cirúrgica dos doentes. Por esse motivo, e na ausência de outros meios complementares de diagnóstico mais avançados (nomeadamente ressonância magnética por difusão EPI), advoga-se a importância do *second look* como meio de controlo mais fiável da recorrência após técnica fechada.

Referências bibliográficas

1. Fleury P, Legent F, Bobin S, Basset JM, et al.. Otite chronique cholestéatomateuse. Aspects cliniques et indications thérapeutiques. In: Encycl Méd Chir, Oto-rhino-laryngologie, Paris, Elsevier. 1989; 20095 A20: pp1-14.
2. Roland PS. Middle Ear, Cholesteatoma. 2009. <http://emedicine.medscape.com/article/860080-overview> Acedido em Fevereiro 1, 2011.
3. Sculerati N, Bluestone C. Pathogenesis of cholesteatoma. *Otolaryngol Clin North Am.* 1989 Oct; 22(5): 859-68.
4. Ferlito O, Devaney KO, Rinaldo A, Milroy C, et al.. Clinicopathological consultation ear cholesteatoma versus cholesterol granuloma. *Ann Otol Rhinol Laryngol.* 1997 Mar; 106:79-85.
5. Instituto Nacional de Estatística. População de Portugal. www.ine.pt. Acedido em Março 27, 2011.
6. Costa C, Lopes S. Avaliação do desempenho dos hospitais públicos em Portugal Continental. 2007 Jan. http://www.ensp.unl.pt/invest-desenvolv-inov/projectos/adhp_versaofinal_31jan07.pdf, Acedido em Mar 27, 2011.
7. Kang MK, Ahn JK, Gu TW, Han CS. Epitympanoplasty with mastoid obliteration technique: a long-term study of results. *Otolaryngol Head Neck Surg.* 2009 May; 140(5): 687-691.
8. Stankovic MD. Audiologic results of surgery for cholesteatoma: short- and long-term follow-up of influential factors. *Otol Neurotol.* 2008 Oct; 29(7): 933-940.
9. Kaylie DM, Gardner EK, Jakson CG. Revision chronic ear surgery. *Otolaryngol Head Neck Surg.* 2006 Mar; 134(3):443-450.
10. Chadha NK, Jardine A, Owens D, Gillet S, et al.. A multivariate analysis of the factors predicting hearing outcome after surgery for cholesteatoma in children. *J Laryngol Otol.* 2006 Nov; 120(11): 908-913.
11. Zinis LO, Tonni D, Barezzani MG. Single-stage canal wall-down tympanoplasty: long-term results and prognostic factors. *Ann Otol Rhinol Laryngol.* 2010 May; 119(5):304-312.
12. Cho YS, Hong SD, Chung KW, Hong SH, et al.. Revision surgery for chronic otitis media: characteristics and outcomes in comparison with primary surgery. *Auris Nasus Larynx.* 2010 Feb; 37(1): 18-22.
13. Ho SY, Kveton JF. Efficacy of the 2-staged procedure in the management of cholesteatoma. *Arch Otolaryngol Head Neck Surg.* 2003 May; 129(5):541-545.
14. Presutti L, Marchioni D, Mattioli F, Villari D, et al.. Endoscopic Management of acquired cholesteatoma: our experience. *J Otolaryngol Head Neck Surg.* 2008 Aug; 37(4):481-487.